

# Naše skúsenosti s myasténiou gravis s autoprotilátkami proti MuSK

doc. MUDr. Peter Špalek, PhD.<sup>1</sup>, MUDr. Ivan Martinka, PhD.<sup>1</sup>, MUDr. Štefan Kečkeš<sup>2</sup>

<sup>1</sup>Centrum pre neuromuskulárne ochorenia, Národné expertízne centrum pre zriedkavé neuromuskulárne ochorenia, Neurologická klinika SZU a UNB, Nemocnica Ružinov, Bratislava

<sup>2</sup>Oddelenie hematológie a transfuziológie OÚSA a Vysoká škola zdravotníctva a sociálnej práce sv. Alžbety, Bratislava

**Myasténiá gravis (MG)** je autoimunitne podmienené ochorenie nervovosvalovej platničky, ktoré sa prejavuje patologickou unaviteľnosťou a fluktuujúcou slabosťou priečne pruhovaných svalov. MG je heterogénne ochorenie. Najčastejšie sa vyskytuje forma s autoprotilátkami proti acetylcholínovému receptorom (AChR). Ďalšie podtypy sú vzácne, odlišujú sa imunopatogenetickými mechanizmami, vekom pri vzniku, rozdielnym zastúpením pohlaví a do určitej miery aj rezpozivitou na liečbu. Anti-MuSK pozitívna MG je jedným zo zriedkavým podtypov MG, tvorí 2–4 % z celkového počtu všetkých foriem MG. Imunopatogenetickým podkladom anti-MuSK pozitívnej MG je tvorba autoprotilátok proti svalovo špecifickej kináze (muscle specific kinase – MuSK). V dôsledku tvorby anti-MuSK autoprotilátok dochádza k poruche regenerácie neuromuskulárnej juncie (NMJ), zníženiu denzity acetylcholínových receptorov (AChR), narušeniu ich rozmiestnenia v postsynaptickej membráne NMJ a k vzniku poruchy neuromuskulárnej transmisie. Anti-MuSK MG vzniká vo veku mladšom ako 50 rokov. Častejšie postihuje ženy ako mužov (3 : 1). Vzhľadom na generalizovanú symptomatológiu a často akútny niekedy až fulminantný začiatok ochorenia je u všetkých pacientov v úvode indikovaná intenzívna imunosupresívna liečba, niekedy aj intervenčná imunoterapia (plazmaferéza a/alebo IVIG). Malá časť pacientov reaguje nedostatočne na uvedené formy imunoterapie. Pri refraktérnych formách je liekom voľby rituximab. Týmus je pri anti-MuSK MG involvovaný. V imunopatogenéze anti-MuSK sa uplatňujú extratýmusové autoimunitné mechanizmy, preto je tymektómia neúčinná a nebýva indikovaná. Prognóza pacientov s anti-MuSK MG je pomerne dobrá, najmä ak je ochorenie včas diagnostikované a hneď v úvode ochorenia je ordinovaná intenzívna imunosupresívna liečba. Cieľom našej práce je prezentovať súčasné poznatky o etiopatogenéze, klinickom obraze, diagnostike a liečbe ochorenia. V článku informujeme aj o našich skúsenostiach s 39 pacientmi s anti-MuSK MG v Slovenskej republike.

**Kľúčové slová:** anti-MuSK pozitívna MG, imunopatogenéza, generalizovaná myastenická symptomatológia, diagnóza, liečba

## MuSK antibody positive myasthenia gravis – our experience

**Myasthenia gravis (MG)** is a rare autoimmune disease of the neuromuscular junction manifested by pathological fatigue and muscle weakness of fluctuating intensity. MG is a heterogeneous disease. The MG subtypes are very rare, differ in their etiopathogenetic mechanism, age at onset and responsiveness to treatment. Anti-MuSK positive MG is a rare MG subtype with 2–4 % ratio of all MG forms. The etiopathogenetic basis of anti-MuSK positive MG is the production of antibodies against muscle-specific kinase (MuSK). As a result of anti-MuSK antibodies production the neuromuscular junction (NMJ) regeneration is impaired, acetylcholine receptor (AChR) density is reduced, their distribution at the NMJ postsynaptic membrane is altered and leading to an impairment of neuromuscular transmission. Anti-MuSK MG develops mainly at younger age < 50 years, affects more often females than males (3 : 1) and usually manifests with acute generalized myasthenic symptoms. Due to generalized symptoms and relatively frequent fulminant onset, intensive immunosuppressive therapy, usually including interventional immunotherapy (plasmapheresis and/or IVIG), are immediately indicated. Anti-MuSK positive MG has an extrathymic immunopathogenesis, thymus is involved and thymectomy is not indicated. The prognosis of anti-MuSK MG patients is relatively good if the disease is diagnosed early and intensive immunosuppressive treatment is indicated at the beginning of the disease. A small proportion of patients do not respond well to treatment, the drug of choice in refractory cases is rituximab. We also report our experiences with a cohort of 39 anti-MuSK MG patients in Slovak Republic.

**Key words:** anti-MuSK positive MG, immunopathogenesis, generalized myasthenic manifestation, diagnosis, treatment

## Úvod

Myasténiá gravis (MG) je autoimunitne sprostredkované ochorenie neuromuskulárnej juncie (NMJ), ktoré sa manifestuje nadmernou unaviteľnosťou a fluktuujúcou slabosťou priečne pruhovaných svalov. Pri fyzickej aktivite, ktorá zahŕňa klinicky postihnuté svalové skupiny, dochádza k zvýrazňovaniu svalovej slabosti, naopak po oddychu sa svalová

silu týchto svalov prechodne zlepšuje (Špalek, 2008; Piňha, 2010; Kuks, 2018).

U veľkej väčšiny pacientov s MG (85 %) sa v sére zisťujú autoprotilátky proti acetylcholínovému receptorom (Špalek, 2009; Piňha, 2010; Engel et al., 2012; Gilhus a Verchuuren, 2015; Cao et Vincent, 2018; Lazaridis et Tzartos, 2020). Klinicky a/alebo elektrofyziologicky potvrdená MG s negatívnym titrom

autoprotilátok proti AChR sa v minulosti označovala pojmom séronegatívna MG. V súčasnosti je jednoznačne dokázané, že MG je imunopatogeneticky heterogénne ochorenie. Výrazné pokroky v imunodiagnostike viedli v posledných rokoch u pacientov s tzv. séronegatívnou MG k objaveniu nových cieľových antigénov a príslušných imunopatogenetických autoprotilátok (Cao et Vincent,

2018; Lazaridis et Tzartos, 2020). Patria k nim autoprotilátky proti MuSK (Hoch et al., 2001), nízko afinitné autoprotilátky proti AChR (Engel et al., 2012; Cao et Vincent, 2018), autoprotilátky proti low-density lipoprotein receptor-related protein – LRP4 (Zisimopolou et al., 2014) a autoprotilátky proti agrínu (Zhang et al., 2014). Objav nových antigénov a autoprotilátok viedol k rozčleneniu nehomogénnej skupiny anti-AChR séronegatívnej MG na niekoľko nových podskupín – pozri tabuľka. V skupine pacientov s AChR séronegatívnou MG sa relatívne najčastejšie zisťuje pozitívny titer autoprotilátok proti MuSK. V článku informujeme o výrazne odlišnej imunopatogenéze anti-MuSK pozitívnej MG v porovnaní s anti-AChR séropozitívnou MG, o niektorých odlišnostiach v klinickom obraze a určitých rozdieloch v reakciách na inhibítory cholinesterázy, niekedy na imunoterapiu a najmä na tymektómiu, ktorá je pri MuSK pozitívnej MG neúčinná. Referujeme aj o našich skúsenostiach s diagnostikou a liečbou anti-MuSK MG u 39 pacientov v Slovenskej republike.

### Imunopatogenéza

Svalovo špecifická kináza (muscle specific-kinase – MuSK) je proteín, kto-

rý je integrálnou súčasťou membrány svalových buniek priečne pruhovaných svalov, t. j. postsynaptickej membrány nervovosvalovej platničky (Engel et al., 2012; Cao et Vincent, 2018; Burden et al., 2018; Evoli et al., 2018; Borges et Richman, 2020). MuSK hrá zásadnú úlohu v správnom vývoji NMJ. Táto synapsa sa začína tvoriť, keď sa rastový kužeľ axónu novo tvoreného nervového vlákna dostáva do tesnej blízkosti tvoriaceho sa myotubulu. Ešte pred kontaktom medzi axónom a myotubulom dochádza k spontánnemu zhlukovaniu predtým difúzne rozložených AChR v centrálnej časti myotubulu. Keď dorazí rastový kužeľ axónu k myotubulu, dochádza k sekrécii agrínu z konca axónu. To vedie k ešte masívnejšiemu zhlukovaniu AChR na konkrétnych miestach postsynaptickej svalovej platničky. Toto zhlukovanie AChR je základom neskoršej typickej architektiky adultnej neuromuskulárnej platničky. Iniciálne spontánne zhlukovanie AChR na povrchu myotubulu, ako aj agrínom sprostredkované efekty vyžadujú prítomnosť MuSK. Keďže sa agrín a MuSK v in vitro prostredí na seba neviažu, existuje tretia molekula, ktorá funguje ako mediátor interakcie týchto dvoch molekúl. Označuje sa ako low den-

sity lipoprotein receptor – related protein 4 – LRP 4 (Burden et al., 2018; Evoli et al., 2018; Borges et al., 2020). Schéma NMJ je na obrázku.

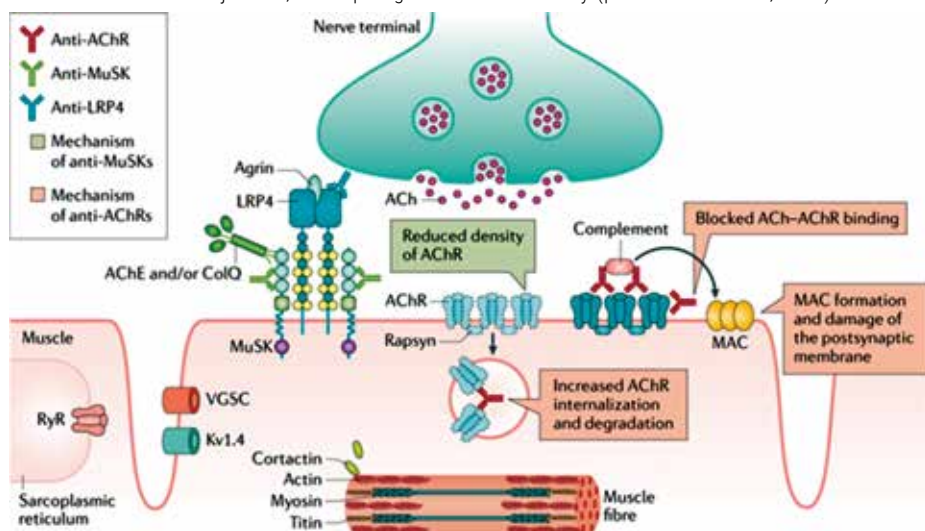
Interakcia komplexu MuSK-LRP4-agrín vedie k spusteniu zložitej signálnej cesty, ktorá začína molekulou Dok-7 a končí rapsýnom a beta-podjednotkou AChR. Výsledkom aktivácie tejto signálnej cesty je fosforylácia a aktivácia rôznych proteínov v cytoplazme a membráne svalovej bunky i v extracelulárnej matrix NMJ. Tieto signálne procesy sú nevyhnutné na správny vývoj pre i postsynaptickej časti NMJ. Integrálnou súčasťou tohto procesu je zhlukovanie AChR na presne určených miestach – hlavne vo vrcholoch sekundárnych záhybov postsynaptickej membrány (Burden et al., 2018; Evoli et al., 2018; Borges et al., 2020). Zhlukovaniu AChR predchádza zhlukovanie a ukotvenie komplexu MuSK-LRP4-agrín v týchto miestach prostredníctvom väzby na ColQ (kolagénu podobná doména extracelulárnej acetylcholinesterázy). Následne dochádza k fosforylácii a polymerizácii aktínu, čo vedie k remodelácii cytoskeletu spôsobom, ktorý umožňuje koncentráciu AChR do aktívnych miest postsynaptickej membrány NMJ (Burden et al.,

**Tab.** Klasifikácia foriem myasténie gravis (modifikované podľa: Gilhus et Verschuuren, 2015; Lazaridis et Tzartos, 2020; Špalek, 2009)

Názov formy MG a výskyt v %	Autoprotilátky	Vek pri vzniku	Patológia týmusu	Imunopatogenéza	Reakcia na liečbu
Early-onset AChR pozitívna 25–30 %	+ proti AChR	< 45 rokov	hyperplázia týmusu	predominantne intratýmusová	IACHE++ TE+ IS++ PE++ IVIG+++
Late-onset AChR pozitívna 45–50 %	+ proti AChR	> 45 rokov	involúcia týmusu, atrofia týmusu	predominantne extratýmusová	IACHE++ TE neúčinná IS++ PE+ IVIG++
MGAT 10–15 %	+ proti AChR	u detí sa nevyskytuje; v dospelosti – max. výskyt od 40 do 60 r.	tymómy • benígne (2/3) • malígne (1/3)	kombinovaná: účasť tymómu, ale najmä extratýmusová	okrem liečby MG a efektu TE, pri mal. tymómoch rádioterapia, chemoterapia
MuSK pozitívna 1–8 %	+ proti MuSK	mladý, stredný vek	týmus – involúcia	extratýmusová	IACHE ↓ efekt TE sporný efekt IS++ PE++ IVIG+ rituximab++
LRP4 pozitívna 1–2 %	+ proti LRP4	mladý, stredný vek	týmus – involúcia	extratýmusová	TE neúčinná; málo údajov o terapeutických výsledkoch
*Agrín pozitívna 1 %	+ proti agrín	mladý, stredný vek	týmus – involúcia	extratýmusová	TE neúčinná; inak málo údajov o terapeutických výsledkoch
Séronegatívna 3–4 %	žiadne autoprotilátky	ktorýkoľvek vek	mladší – hyperplázia	intratýmusová	IACHE++ TE+ IS++

AChR – acetylcholinový receptor; early-onset; MG – včasná forma MG; late-onset; MG – neskorá forma MG; IACHE – inhibítory acetylcholinesterázy; TE – tymektómia; IS – imunosupresívna liečba; PE – plazmaferéza; IVIG – intravenózne imunoglobulíny; MGAT – myasténia gravis asociovaná s tymómom; MuSK – muscle positive kinase (svalovo špecifická kináza); LRP4 – lipoprotein-related protein 4; \*Agrín – patogénita protilátok proti agrínu je neistá; existencia agrín pozitívnej MG ako samostatnej jednotky je diskutabilná

**Obr.** Neuromuskulárna juncčia, imunopatogentické mechanizmy (podľa Gilhus et al., 2019)



2018; Borges et Richman, 2020; Lazaridis et Tzartos, 2020). Komplex MuSK-LRP4-agrín je tiež nutný na správny vývoj presynaptickej časti NMJ. Aktivácia MuSK spúšťa zložitú retrográdnú signálnu cestu, ktorá spúšťa stop signál pre rast motorického axónu. Zhlukovanie LRP4 spustené aktiváciou MuSK je zároveň potrebné pre vývoj rastového kužeľa axónu do adultného typu terminálneho nervového zakončenia (Burden et al., 2018; Evoli et al., 2018; Borges et Richman, 2020). Z uvedeného vyplýva, že vrodený alebo získaný defekt v ktorejkoľvek časti MuSK asociovanej signálnej cesty vedie k poruche neuromuskulárneho prenosu.

Anti-MuSK autoprotiľátky patria prevažne do podskupiny IgG4, nie sú schopné aktivácie komplementu ani antigénovej modulácie (Cao et Vincent, 2018; Evoli et al., 2018). Hlavným patogenetickým účinkom týchto autoprotiľátok je maskovanie a blokáda väzobných miest pre viaceré ligandy (vrátane LRP4/agrín, colQ), čím narušujú fungovanie MuSK asociovanej signálnej cesty. Dôsledkom tejto blokády je porucha regenerácie NMJ, zníženie denzity AChR a narušenie ich rozmiestnenia v postsynaptickej membráne NMJ (Evoli et al., 2018; Borges et Richman, 2020). Proces znižovania počtu funkčných postsynaptickej AChR vedie k vzniku poruchy neuromuskulárnej transmisie, ktorá sa klinicky manifestuje rozvojom svalovej slabosti a patologickej unaviteľnosti v postihnutých svaloch a svalových skupinách. Anti-MuSK pozitívna MG tvorí 1–8 % z celkového počtu pacientov

s MG (Gilhus et Verschuuren, 2015; Ehler et Piřha, 2017; Martinka et al., 2018; Cao et Vincent, 2018; Evoli et al., 2018; Borges et Richman, 2020). V odbornej literatúre je zaznamenaných niekoľko pacientov s extrémne vzácnym súčasným výskytom autoprotiľátok proti AChR a MuSK (Špalek, 2008; Lu et al., 2020). V imunopatogenéze anti-MuSK MG sa uplatňujú aj mechanizmy bunecnej imunity. T regulačné lymfocyty sa však uplatňujú najmä v imunopatogenéze AChR pozitívnej myasténie gravis. Pri anti-MuSK MG je týmus involvovaný a v imunopatogenéze MuSK pozitívnej MG sa uplatňujú extratýmusové autoimunitné mechanizmy. V intratýmusovej imunopatogenéze AChR pozitívnej MG sa významne uplatňujú CD24+ a CD25+ regulačné T bunky, ktoré sú týmusového pôvodu (Jakubiková et Piřha, 2015).

### Klinický obraz

Anti-MuSK MG postihuje ženy častejšie ako mužov v pomere 3:1 (Špalek, 2008; Ehler et Piřha, 2017; Evoli et al., 2018; Borges et Richman, 2000). Anti-MuSK MG je ochorenie mladého a stredného veku (Ehler et Piřha, 2017; Evoli et al., 2018; Borges et Richman, 2020). Vo veku nad 70 rokov sa anti-MuSK MG nevyskytuje (Spalek et al., 2015). V detskom veku sa anti-MuSK MG vyskytuje len výnimočne (Špalek, 2008; Ehler et Piřha, 2017; Evoli et al., 2018; Borges et Richman, 2020). U tehotných žien s anti-MuSK MG môžu autoprotiľátky proti MuSK prechádzať transplacentárne, ale len výnimočne spôsobujú

u novorodencov tranzitórnu neonatálnu myasténiu (Niks et al., 2008; Špalek, 2008; Inoue et al., 2020).

Po objave autoprotiľátok proti MuSK (Hoch et al., 2001) sa v odbornej literatúre v prvých rokoch 20. storočia tradovalo, že anti-MuSK MG sa manifestuje 3 osobitnými klinickými fenotypmi (Ischii et al., 2005; Farrugia et al., 2006; Špalek, 2008; Piřha, 2010). Prvý fenotyp bol opisovaný ako generalizovaná MG v popredí s výraznou okulobulbárnou slabosťou. U niektorých pacientov boli opisované atrofie jazyka a faciálneho svalstva (Farrugia et al., 2006). Pri druhom fenotype v rámci generalizovaného postihnutia dominovala slabosť šijového, ramenného a respiračného svalstva. Tretí typ generalizovaného postihnutia bol neodlíšiteľný od klinických príznakov generalizovanej AChR séropozitívnej MG. Už vtedy sme upozorňovali, že klinicko-diagnostický význam týchto fenotypov nemožno preceňovať (Špalek, 2008). V ďalších štúdiách sa existencia takto vyhraných klinických fenotypov nepotvrdila (Bpuwyn et al., 2016; Evoli et al., 2018; Kuks, 2018).

Medzi klinickou manifestáciou anti-MuSK MG a AChR séropozitívnej MG existujú určité signifikantné rozdiely.

- Pri MuSK pozitívnej MG býva intenzita generalizovaného postihnutia a rýchlosť progresie MG často výraznejšia ako pri AChR pozitívnej MG (Guptill et al., 2011; Engel et al., 2012; Evoli et al., 2018; Kuks, 2018; Borges et Richman, 2020). Pri anti-MuSK MG sa častejšie vyskytuje akútny až fulminantný vznik generalizovanej svalovej slabosti vrátane postihnutia bulbárných a dýchacích svalov. Pri oneskorenej ordinácii účinnej imunosupresívnej liečby a intervenčnej imunoterapie hrozí myastenická kríza (Guptill et al., 2011).
- Pri anti-MuSK MG je iniciálne postihnutie extraokulárných okohybných svalov zriedkavé. Ak je prítomné, dochádza k rýchlej progresii na ďalšie svalové skupiny (Evoli et al., 2017).
- Lokalizovaná okulárna forma sa pri anti-MuSK MG vyskytuje len výnimočne (Sirin et al., 2018). Naopak pri AChR pozitívnej MG výskyt lokalizo-

vanej okulárnej MG dosahuje až do 10 % (Piřha, 2010; Kuks, 2018; Martinka et al., 2018).

- U niektorých pacientov s rozvinutou dlhodobejšou anti-MuSK MG boli opisované hypotrofie/atrofie postihnutých svalov (faciálne svaly, svaly jazyka), ich vznik nebol a nie je etiologicky uspokojivo objasnený (Ishii et al., 2005; Borges et Richman, 2020).
- Väčšina pacientov s MuSK pozitívnu MG má intenzívnejšiu myastenickú symptomatológiu a rýchlejšiu progresiu ochorenia, ale existujú aj formy s priaznivým klinickým priebehom a prolongovanou remisiou (Engel et al., 2012; Bpuwyn et al., 2016).
- Anti-MuSK MG sa nikdy nevyskytuje v asociácii s tymómom ani s hyperpláziou týmusu (řpalek, 2009; Piřha, 2010; Evoli et al., 2018; Borges et Richman, 2020). Týmus býva involvovaný. V patogenéze anti-MuSK MG sa uplatňujú extratýmusové autoimunitné mechanizmy, tymektómia je neefektívna, nebýva indikovaná (řpalek, 2008; Piřha, 2010; Engel et al., 2012; Piřha, 2016; Kaminski, 2018; Borges et Richman, 2020).

### Diagnostika

Okrem imunologického dôkazu autoprotilátok proti MuSK sa diagnostické postupy pri anti-MuSK pozitívnej MG nelíšia od iných foriem MG. K vyšetrovacím metódam pri podozrení na MG patria:

- detailná anamnéza, analýza subjektívnych ťažkostí, vplyvu provokačných faktorov;
- klasické neurologické vyšetrenie a špecifické testy na MG (řpalek, 2008; Piřha, 2010; Kuks, 2018). Patria sem statické (výdrž) a dynamické (opakované pohyby) záťažové testy, ktoré umožnia demaskovať latentnú svalovú slabosť alebo zvýrazniť už prítomnú svalovú slabosť. Najčastejšie používané testy sú: Seemanova skúška (čítanie nahlas – demaskujú sa poruchy artikulácie, fonácie), Simpsonov test (pacient 1 minútu pozerá nahor – dochádza k zvýrazneniu alebo demaskovaniu ptózy, Gorelickov príznak – pri asy-

metrickej ptóze mihalníc prstom pasívne elevujeme mihalnicu na strane výraznejšej ptózy. Na kontralaterálnej strane dochádza v priebehu niekoľkých sekúnd k úplnému poklesu mihalnice a uzavretiu očnej štrbiny. Tento fenomén je patognomický pre MG, nevyskytuje sa pri asymetrických ptózach inej etiológie;

- stimulačná elektromyografia – nízko-frekvenčná repetitívna stimulácia periférnych nervov a plexus brachialis elektrickými impulzmi s frekvenciou 2 alebo 3 Hz: Ak je príslušný vyšetrovaný sval postihnutý myasténiou, zisťuje sa z neho pokles amplitúdy evokovanej odpovede CMAP (compound motor action potential) o viac ako 10 % (posudzuje sa zníženie amplitúdy a arey CMAP medzi 1. a 4. alebo 5. odpoveďou). Nález je typický pre poruchu neuromuskulárnej transmisie pri MG (Piřha, 2010; Engel, 2012; Geiger et Katirji, 2018);
- elektromyografia izolovaného vlákna – „single fibre electromyography“ (SFEMG): špeciálnou elektródou sa registrujú akčné potenciály z dvoch svalových vlákien, ktoré patria k rovnakej motorickej jednotke. Keď je motorická jednotka aktivovaná, je interval medzi obidvoma potenciálmi (jitter) menej ako 55  $\mu$ s; pri MG nachádzame predĺžený priemerný jitter a predĺžený jitter jednotlivých vlákien; patognomický pre MG je najmä nález blokovania – v niektorých prípadoch je neuromuskulárna transmisia tak spomalená, že niektoré potenciály nevyvolajú kontrakciu svalového vlákna (Ehler et Piřha, 2017; Geiger et Katirji, 2018),
- reparačný i. v. farmakologický test: inhibítory acetylcholinesterázy (IChE) zlepšujú nervosvalový prenos zvýšením počtu interakcií medzi acetylcholínom a postsynaptickými AChR; efektívnosť testu možno hodnotiť klinicky a/alebo repetitívnu stimuláciou; test je diagnosticky pozitívny, ak sa klinický nález alebo EMG dekrement pri repetitívnej stimulácii zlepšia alebo úplne upravia; u niektorých pacientov s anti-MuSK MG môže byť terapeutická reakcia na i. v. podanie IChE nedostatoč-

ná, reparačný farmakologický test nepriekazný, resp. falošne negatívny (řpalek, 2008; Piřha, 2010),

- CT vyšetrenie hrudníka, horného mediastína – pacienti s anti-MuSK MG majú normálne nálezy, involvovaný týmus. Nemajú hyperplázie týmusu ani tymómy,
- dôkaz protilátok proti MuSK – jednoznačne potvrdzuje diagnózu anti-MuSK pozitívnej MG.

### Liečba

Väčšina pacientov s anti-MuSK MG sa manifestuje okulobulárnou a/alebo generalizovanou symptomatológiou, preto je urgentne indikovaná intenzívna kombinovaná imunosupresívna liečba (prednizón 1–1,5 mg/kg/deň a imunosupresívny preparát) a terapia inhibítorom acetylcholinesterázy (Guptill et al., 2011; Engel et al., 2012; Piřha, 2016; Evoli et al., 2018; Kaminski, 2018) Z imunosupresívnych preparátov je liekom prvej línie azatioprin v úvodnej dávke 2–4 mg/kg/deň (řpalek, 2008; Engel et al., 2012; Evoli et al., 2018; Kaminski, 2018). Pri intolerancii azatioprinu alebo vzniku jeho nežiaducich účinkov (hepatopatia, leukopénia, trombocytopénia) sú liekom druhej línie iné imunosupresívne preparáty – cyklosporín A, cyklofosfamid, mykofenolát mofetil, takrolimus. U pacientov s fulminantným začiatkom, akútnymi exacerbáciami MG, hroziacimi a rozvinutými myastenickými krízami je okrem základnej kombinovanej imunosupresívnej liečby naliehavo indikovaná intervenčná imunoterapia – veľkoobjemové plazmaferézy a kúry intravenóznym imunoglobulínom (Shihabata-Hamaguchi et al., 2007; Engel et al., 2012; Piřha, 2016; Evoli et al., 2018; Kaminski, 2018; řpalek, 2018). Alternatívou plazmaferézy je imunoadsorpcia, obe eliminačné metódy sú pri MuSK pozitívnej MG o niečo účinnejšie ako IVIG (Piřha, 2019). Ak je anti-MuSK MG včas správne diagnostikovaná, následná ordinovaná intenzívna kombinovaná imunoterapia v účinných dávkach u mnohých pacientov dosiahne porovnateľný terapeutický efekt ako u pacientov s AChR pozitívnu MG. Vo všeobecnosti je však u pacientov s anti-MuSK MG potrebné ordinovať vyššie dávky imunosp-

resívnych preparátov. Docieľené klinické zlepšenia, prípadne až farmakologickú remisiu, je potrebné zabezpečovať dlhodobou, často dlhoročnou udržiavacou imunosupresívnou liečbou. Pri znižovaní, resp. vysadzovaní udržiavacej imunosupresívnej liečby sa exacerbácie MG vyskytujú častejšie u pacientov s anti-MuSK MG ako u pacientov s AChR pozitívnu MG (Guptil et al., 2011; Piřha, 2016; Engel et al., 2018; Evoli et al., 2018). Napriek včas indikovanej intenzívnej kombinovanej imunosupresívnej liečbe vrátane plazmaferéz a kúr IVIG-u majú niektorí pacienti refraktérne formy anti-MuSK MG, ktoré znižujú kvalitu života a obmedzujú bežné denné aktivity (Guptill et al., 2011; Piřha, 2016; Kaminski, 2018; Borges et Richman, 2020). Pacienti s refraktérnou formou anti-MuSK MG môžu profitovať z liečby rituximabom, čo potvrdili niekoľké klinické štúdie (Hehir et al., 2017; Beecher et al., 2018; Piřha, 2018; Roda et al., 2019). Rituximab je anti-CD20 monoklonálna protilátka, ktorá spôsobuje depléciu B lymfocytov. U pacientov s refraktérnou MG je indikovaný v dvoch liečebných režimoch: a) 375 mg/m<sup>2</sup>/týždeň v štyroch po sebe nasledujúcich týždňoch, b) 2-krát 1000 mg v dvoch dávkach s odstupom 2 týždne. Pred podávaním rituximabu je nutná premedikácia (antihistaminiká, metylprednizolón i. v. 125–250 mg) a po podaní stály medicínsky dohľad, nakoľko sa môžu vzácne vyskytnúť fatálne reakcie, najmä po podaní prvej dávky lieku. Najčastejšími nežiadúcimi reakciami po podaní sú bolesť hlavy, hnačka, nauzea, začervenanie kože, pruritus. Rituximabom vyvolaná deplécia B lymfocytov môže viesť k leukopénii, preto je nutné pred a po podaní rituximabu kontrolovať krvný obraz. Rituximab je možné podávať s intravenóznym imunoglobulínom, plazmaferézy sa odporúčajú realizovať pred podaním rituximabu (Beecher et al., 2018; Burton et Guidon, 2020). Imunosupresívny účinok rituximabu trvá 4 až 9 mesiacov. Rituximab je možné podávať aj v kombinácii s kortikoidmi a imunosupresívnymi preparátmi (Piřha, 2019). Opakované podanie rituximabu sa odporúča väčšinou v závislosti od klinického stavu pacienta, obvykle po 6 mesiacoch, maximálne sa odporúča 4–8 cyklov liečby (Burton et Guidon, 2020).

V imunopatogenéze anti-MuSK pozitívnej MG sa uplatňujú extratýmúsové autoimunitné mechanizmy, týmus je involvovaný, tymektómia nie je indikovaná, je neúčinná (řpalek, 2009; Evoli et al., 2018; Kaminski, 2018; Borges et Richman, 2020). U niektorých pacientov s anti-MuSK MG sú zaznamenané nedostatočné reakcie na inhibitory acetylcholinesterázy, niekedy dokonca zhoršenia stavu v dôsledku cholinergických účinkov (řpalek, 2008; Ehler a Piřha, 2017). Príčinou je pravdepodobne znížená koncentrácia acetylcholinesterázy v extracelulárnom priestore, zrejme spôsobená blokádou väzby ColQ na MuSK anti-MuSK protilátkami (Borges et Richman, 2020).

### Súbor pacientov Národného centra pre neuromuskulárne ochorenia v Bratislave

#### Epidemiológia

Z celkového počtu 2 489 registrovaných pacientov s MG sme anti-MuSK pozitívnu MG potvrdili u 39 pacientov (1,6 %). U 22 sme diagnózu zistili po 1. 1. 2012, odkedy rutinne vyšetrujeme autoprotilátky proti MuSK u všetkých pacientov s podozrením na MG. Ani v jednom roku vo vyšetřovanom období 2012–2019 sme nezistili MuSK pozitívnu MG u viac ako 2 % z celkového počtu MG pacientov. Okrem toho sme retrospektívne vyšetřili pacientov s AChR séronegativnou MG, ktorí boli diagnostikovaní pred rokom 2012. U 17 z nich sme zistili pozitívne autoprotilátky proti MuSK. Domnievame sa, že nízky výskyt anti-MuSK pozitívnej MG u 39 pacientov (1,6 %) z celkového počtu pacientov s MG je pravdepodobne v SR prirodzene nízky. Prevalencia AChR pozitívnej MG v SR je 247,5/1 milión populácie (Martinka et al., 2018). Prevalencia anti-MuSK MG k 31. 12. 2019 bola 7,1/1 milión populácie.

#### Vek a pohlavie

Anti-MuSK pozitívnu MG sme diagnostikovali častejšie u 29 žien ako u 10 mužov, čo je v súlade s literárnymi údajmi, ktoré udávajú 3-krát častejší výskyt u žien ako u mužov. Anti-MuSK pozitívna MG sa manifestuje v podstatne nižšom veku ako AChR séropozitívna

MG (Evoli et al., 2018; Guptill et al., 2011; Kuks, 2018). Priemerný vek našich 39 pacientov pri vzniku anti-MuSK MG bol 35,3 rokov. U 30 pacientov (76,9 %) sa ochorenie manifestovalo pred 40. rokom života. V štúdiu *Very late-onset myasthenia gravis in Slovakia: epidemiology and clinical characteristics* v súbore 353 myastenikov so vznikom nad 70 rokov sme nediodnostikovali ani jeden prípad MuSK pozitívnej MG (Spalek et al., 2015). Priemerný vek registrovaných pacientov pri vzniku AChR pozitívnej MG 50,8 rokov je o 15,5 rokov vyšší s porovnaním priemerného veku 35,3 rokov pri vzniku MuSK pozitívnej MG.

#### Klinický obraz

Anti-MuSK MG sa pri vzniku manifestovala rôznym stupňom generalizovanej myastenickej symptomatológie. U väčšiny pacientov sa v úvode prejavovala rôznymi kombináciami slabosti bulbárnych, faciálnych, končatinových a trupových svalov. Len 6 pacienti mali prítomné iniciálne okulárne príznaky, MG sa však relatívne rýchlo generalizovala. Samostatnú lokalizovanú okulárnu formu anti-MuSK MG sme nezaznamenali u žiadneho pacienta. U 11 pacientov (27,2 %) sa MG manifestovala fulminantne generalizovanou symptomatológiou vrátane príznakov bulbárnej a respiračnej insuficiencie. Na základe našich skúseností sa generalizovaná anti-MuSK MG nedá klinicky odlišiť od generalizovanej séropozitívnej MG AChR MG. U žiadneho pacienta sme nezistili hypotrofie svalstva jazyka ani faciálnych svaloch, o ktorých boli v odbornej literatúre zmienky v prvých rokoch 21. storočia (Ischii et al., 2005; Farrugia et al., 2006).

#### Liečba

U všetkých pacientov sme ordinovali kombinovanú imunosupresívnu liečbu. U 11 pacientov (28,2 %) bola súčasne ordinovaná aj intervenčná imunoterapia (intravenóznym imunoglobulínom alebo veľkoobjemová plazmaferéza), najčastejšie v úvode liečby pre fulminantný vznik ochorenia, ale aj pri akútnych exacerbáciach MG. U jednej pacientky akútny fulminantný vznik MG vyústil v priebehu 3 dní do myastenickej krízy s nutnosťou tracheostómie, UPV, zave-

denia nazogastrickej sondy. Okamžitou ordináciou účinných dávok kombinovanej imunopresívnej liečby a 5-dňovej kúry IVIG-om sa stav pozvoľne zlepšoval. Po 4 dňoch od ukončenia 5. dňovej kúry IVIG-om bola pacientka schopná spontánne dýchať niekoľko hodín, ale potom respiračne opäť zlyhávala a opakovane vyžadovala UPV. Preto sme jej aplikovali druhú 5-dňovú kúru IVIG-om v celkovej dávke 140 g (váha pacientky 68 kg). V tretí deň podávania druhej kúry IVIG-u sa respiračná insuficiencia výrazne zlepšila. Pacientka odvtedy spontánne dýchala s výrazným zlepšovaním VKP, zreteľne a rýchlo sa zlepšovala aj generalizovaná myastenická symptomatológia.

Farmakologickú remisiu alebo výrazné klinické zlepšenie stavu sme pri poslednej kontrole konštatovali u 25 pacientov (64,1 %), dobrú kompenzáciu klinického stavu u 6 pacientov (15,4 %). U 7 pacientov (17,9 %) napriek udržiavacej imunopresívnej liečbe v stacionárnych dávkach sme zaznamenali opakované exacerbácie MG (viac ako 2-krát), ktoré priaznivo reagovali na intervenčnú imunoterapiu (plazmaferéza a/alebo IVIG). Ťažkú refraktérnu formu MG, ktorá nereagovala na konvenčnú imunopresívnu liečbu ani v kombinácii s intervenčnou imunoterapiou, sme zaznamenali u jednej pacientky. Stav tejto pacientky sa významne zlepšil až po ordinovaní liečby rituximabom.

Len u niekoľkých pacientov sme zaznamenali malú účinnosť inhibítorov acetylcholinesterázy. Ale ani u jedného sme nepozorovali v literatúre opisované stavy zhoršenia po podaní inhibítorov acetylcholinesterázy ani žiadne výraznejšie cholinergické prejavy.

## Diskusia

Anti-MuSK MG je zriedkavá forma MG. V našom registri MG v SR z celkového počtu 2489 pacientov sme ju diagnostikovali u 39 pacientov (1,6 %). Podľa literárnych údajov sú určité populačné rozdiely vo výskyte anti-MuSK MG v rozmedzí od 0,5 % do 6 % (Kostera-Pruszczyk et al., 2008; Cao et Vincent, 2018; Evoli et al., 2018; Lazaridis et Tzartos, 2020). V štátoch strednej Európy je výskyt anti-MuSK MG nižší, v Poľsku 0,50, v SR 1,6

%, v ČR tesne nad 2 % (Kostera et al., 2008; Piřha, 2020, osobná komunikácia). Anti-MuSK MG vzniká v mladom a strednom veku. Priemerný vek našich 39 pacientov pri vzniku anti-MuSK MG bol 35,3 rokov. Až u 76,9 % pacientov sa ochorenie manifestovalo pred 40. rokom života. Priemerný vek pacientov v SR pri vzniku AChR pozitívnej MG 50,8 rokov je o 15,5 rokov vyšší v porovnaní s priemerným vekom 35,3 rokov pri vzniku MuSK pozitívnej MG. Podobné výsledky zistili v USA (Stickler et al., 2007). Priemerný vek pacientov pri vzniku anti-MuSK MG bol 27 rokov, bol až o 26 rokov nižší pri porovnaní priemerného veku 53 rokov u pacientov s anti-AChR pozitívnou MG. V epidemiologickej štúdií sme v súbore 353 myastenikov so vznikom vo veku nad 70 rokov nediagnostikovali ani jeden prípad MuSK pozitívnej myastenie gravis (Špalek et al., 2015). Naše zistenie, že anti-MuSK MG postihuje ženy 3-krát častejšie ako mužov, je v súlade s výsledkami ďalších štúdií (Guptill et al., 2011; Ehler et Piřha, 2017; Evoli et al., 2018; Borges et Richman, 2000).

Naše klinické výsledky, že v porovnaní s anti-AChR pozitívnou MG má anti-MuSK MG častejšie akútne vznik s rýchlou generalizáciou a progresiou, častejší výskyt bulbárnej symptomatológie a relatívne často aj respiračnú insuficienciu, potvrdzujú viaceré práce (Gilhus et Verschuuren, 2015; Evoli et al., 2018; Piřha, 2019; Lazaridis et Tzartos, 2020). U žiadneho nášho pacienta sme nezistili hypotrofiu svalstva jazyka ani faciálnych svalov, o ktorých boli v odbornej literatúre zmienky v prvých rokoch 21. storočia (Ischii et al., 2005; Farrugia et al., 2006). Lokalizovanú okulárnu formu anti-MuSK MG sme nezaznamenali u žiadneho pacienta, čo je tiež v súlade s klinickými zisteniami iných autorov (Sirin et al., 2018; Evoli et al., 2018).

Anti-MuSK MG má extratýmusovú imunopatogenézu, týmus je involvovaný (Špalek, 2009; Gilhus et Verchuuren, 2015; Evoli et al., 2018; Borges et Richman, 2020). Tymecktómia pri anti-MuSK MG nemá racionálne odôvodnenie, jej realizácia je nesprávnym medicínskym rozhodnutím. U pacientov s anti-MuSK MG sa nikdy nevyskytuje tymóm (Špalek, 2009; Gilhus

et Verchuuren, 2015; Evoli et al., 2018; Martinka et al., 2018; Borges a Richman, 2020).

Vzhľadom na častý akútne vznik s generalizovanou myastenickou symptomatológiou je u väčšiny pacientov s anti-MuSK MG hneď od úvodu indikovaná intenzívna kombinovaná imunopresívna liečba, v ťažkých prípadoch aj intervečná imunoterapia – plazmaferéza a/alebo IVIG (Špalek, 2008; Guptill et al., 2011; Ehler et Piřha, 2017; Špalek, 2018; Evoli et al., 2018; Kaminski, 2018; Borges et Richman, 2020; Lazaridis et Tzartos, 2020). Prognóza anti-MuSK MG je relatívne dobrá, ak je správna diagnóza stanovená rýchlo a je okamžite nasadená intenzívna kombinovaná imunopresívna liečba, podľa potreby aj intervenčná imunoterapia. U niektorých pacientov sa dosiahne adekvátnou liečbou a starostlivou dispenzarizáciou pacientov dlhodobá remisia (Bpuwyn et al., 2016; Lazaridis et Tzartos, 2020). Na druhej strane je z prognostického hľadiska dôležité čo najskôr identifikovať pacientov s anti-MuSK MG refraktérnou na konvenčnú imunopresívnu liečbu a intervenčnú imunoterapiu (Beecher et al., 2018; Piřha, 2019). V súčasnosti je pri refraktérnych formách liekom voľby rituximab s priaznivými terapeutickými výsledkami (Hehir et al., 2017; Beecher et al., 2018; Evoli et al., 2018; Piřha, 2019).

## Záver

Anti-MuSK MG je zriedkavá forma MG. Vzniká v mladom a strednom veku. Priemerný vek pacientov s anti-MuSK MG je o 15 až 20 rokov nižší ako u pacientov s AChR pozitívnou MG. Anti-MuSK MG postihuje ženy 3-krát častejšie ako mužov. V porovnaní s ostatnými formami MG má anti-MuSK MG častejšie akútne vznik s rýchlo generalizáciou a progresiou, častá je bulbárna symptomatológia, relatívne často aj respiračná insuficiencia. Definitívnu diagnózu anti-MuSK MG potvrdzujú pozitívne autoprotilátky proti MuSK. Anti-MuSK MG má extratýmusovú imunopatogenézu, týmus je involvovaný. Tymecktómia nie je indikovaná, je neúčinná. U pacientov s anti-MuSK MG sa nikdy nevyskytuje tymóm. Prognóza anti-MuSK MG je relatívne dobrá, ak je rýchlo stanovená správna

diagnóza a okamžite nasadená kombinovaná imunosupresívna liečba, podľa potreby aj intervenčná imunoterapia. Liečba anti-MuSK MG musí byť prísne personalizovaná – závažnosť MG, rýchlosť progresie a generalizácie MG, vek, komorbidita, užívané lieky. Z prognostického hľadiska je dôležité čo najskôr identifikovať pacientov s formou refraktérnou na konvenčnú imunosupresívnu liečbu a intervenčnú imunoterapiu. V súčasnosti je pri refraktérnych formách liekom voľby rituximab s priaznivými terapeutickými výsledkami.

### Literatúra

- Beecher G, Anderson D, Siddiqi ZA. Rituximab in refractory myasthenia gravis: extended prospective study results. *Muscle Nerve* 2018; 58: 452–455.
- Borges LS, Richman DP. Muscle-Specific Kinase Myasthenia Gravis. *Front Immunol.* 2020; 11: 707 <https://doi.org/10.3389/fimmu.2020.00707>.
- Bpuwyn JP, Magnier P, Bédard-Millet AL, Athoy P, Maltete D, Lefaucheur. Anti-MuSK myasthenia gravis with prolonged remission. *Neuromusc Dis.* 2016; 26: 453–454.
- Burden SJ, Huijbers MG, Remedio L. Fundamental Molecules and Mechanisms for Forming and Maintaining Neuromuscular Synapses. *Int J Mol Sci.* 2018; 19: 490.
- Cao M, Vincent A. Autoantibody Testing in the Diagnosis and Management of Autoimmune Disorders of Neuromuscular Transmission and Related Diseases. In: *Myasthenia Gravis and Related Disorders*. Kaminski HJ, Kusner LL. (eds). Washington: Humana Press 2018: 143–157.
- Ehler E, Piřha J. Myasthenia gravis s protilátkami proti MuSK. *Neurol praxi.* 2017; 18: 272–274.
- Engel AG, et al. *Myasthenia gravis and myasthenic disorders*. Contemporary Neurology Series. Ed AG Engel. Oxford University Press 2012: 304 s.
- Evoli A, Alboini PE, Damato V, Iorio R, Provenzano C, Barticcioni E, et al. Myasthenia gravis with antibodies to MuSK: an update. *Ann NY Acad Sci.* 2018; 1412: 82–89.
- Farrugia ME, Robson MD, Clover L, Anslow P, Newsom Davis H, Kennet R et al. MRI and Clinical Studies of Facial and Bulbar Muscle Involvement in MuSK Antibody-associated Myasthenia Gravis. *Brain* 2006; 129: 1481–1492.
- Geiger CD, Katirji B. Electrodiagnosis of Neuromuscular Junction Disorders. In: *Myasthenia Gravis and Related Disorders*. Kaminski HJ, Kusner LL. (eds). Washington: Humana Press 2018: 131–152.
- Gilhus NE, Verschuuren J. Myasthenia gravis: subgroup classification and therapeutic strategies. *Lancet Neurology* 2015; 14: 1023–1026.
- Guptill JT, Sanders DB, Evoli A. Anti-MuSK antibody myasthenia gravis: clinical findings and response to treatment in two large cohorts. *Muscle Nerve* 2011; 44: 36–40.
- Hehir MK, Hobson-Webb LD, Benatar M, Barnett C, Silvestri NJ, Howard jr JF, et al. Rituximab as Treatment for Anti-MuSK Myasthenia Gravis: Multicenter Blinded Prospective Review. *Neurology* 2017; 89: 1069–1077.
- Hoch W, McConville J, Helms S, Newsom Davis J, Melms A, Vincent A. Auto-antibodies to the Receptor Tyrosine Kinase MuSK in Patients with Myasthenia Gravis without Acetylcholine Receptor Antibodies. *Nat Med.* 2001; 7: 365–368.
- Inoue KI, Tsugawa J, Fukae J, Fukuhara K, Kawano H, Fujioka S, et al. Myasthenia Gravis with Anti-Muscle Specific Tyrosine Kinase Antibody during Pregnancy and Risk of Neonatal Myasthenia Gravis: A case Report and the Review of Literature. *Case Rep Neurol.* 2020; 12: 114–120.
- Ishii W, Matsuda M, Okamoto N, Shimojima Y, Ayzaki M, Motomura M, et al. Myasthenia Gravis with anti-MuSK Antibody, Showing Progressive Muscular Atrophy without Blepharoptosis. *Intern Med.* 2005; 44: 671–672.
- Jakubíková M, Piřha J. Současný pohled na imunopatogenezi myasthenia gravis. *Cesk Slov Neurol Neurochir.* 2015; 78/111: 649–654.
- Kaminski HJ. Treatment of Myasthenia Gravis. In: *Myasthenia gravis and related disorders*. In: *Myasthenia Gravis and Related Disorders*. Kaminski HJ, Kusner LL. (eds). Washington: Humana Press 2018: 169–188.
- Kostera-Pruszczyk A, Kaminska A, Dutkiewicz M, Emeryk-Szajewska B, Strugalska-Cynowska MH, Vincent A, et al. MuSK-positive myasthenia gravis is rare in the Polish population. *Eur J Neurol.* 2008; 15: 720–724.
- Kuks JBM. Clinical presentation and epidemiology of myasthenia gravis. In: *Myasthenia gravis and related disorders*. Kaminski HJ, Kusner LL. (eds). Washington: Humana Press 2018: 85–100.
- Lazaridis K, Tzartos SJ. Autoantibody specificities in myasthenia gravis; implication for improved diagnostics and therapeutics. *Front Immunol.* 11:212. [Doi:10.3389/fimmu.2020.00212](https://doi.org/10.3389/fimmu.2020.00212).
- Lu Y, Ran H, Yang W, Ma Q, Qiu L, Ou C et al. AChR myasthenia gravis switching to MuSK or double antibody positive myasthenia gravis in two children and literature review. *Neuromusc Dis.* 2020; 30: 534–538.
- Martinka I, Fulova M, Spalekova M, Spalek P. Epidemiology of Myasthenia Gravis in Slovakia in the Years 1977–2015. *Neuroepidemiology* 2018; 50: 153–159.
- Niks EH, Verrips A, Semmekrot BA, Prick MJJ, Vincent A, van Tol MJD, et al. A transient neonatal myasthenic syndrome with anti-musk antibodies. *Neurology* 2008; 70: 1215–1216.
- Piřha J a kol. 2010. *Myasthenia gravis a ostatní poruchy nervosvalového prenosu*. 1. vyd. Praha: Maxdorf 2010: 367 s.
- Piřha J. Klinické aspekty při léčbě myasthenia gravis. *Neurol praxi.* 2016; 17: 158–162.
- Piřha J. Refraktérní myasthenia gravis – klinická charakteristika a možnosti biologické léčby. *Cesk Slov Neurol N.* 2019; 82/115: 490–495.
- Piřha J. Osobná komunikácia 2020.
- Roda RH, Doherty L, Corse AM. Stopping oral steroid-sparing agents at initiation of rituximab in myasthenia gravis. *Neuromusc Dis.* 2019; 2019: 554–561.
- Shibata-Hamaguchi A, Samuraki M, Fururi E, Iwasa K, Yoskikawa H, Hayashi S, et al. Long-term effect of intravenous immunoglobulin on anti-MuSK antibody-positive myasthenia gravis. *Acta Neurol Scand.* 2007; 116(6): 406–408.
- Sirin G, Yilmaz V, Parman Y, Serdaroglu-Ofizer, Suruhan-Direskeneli, Deymeer F. Anti-MuSK antibodies are not associated with prolonged pure ocular symptoms. *Neuromusc Dis.* 2018; 18: 749–750.
- Stickler, Massey JM, Sanders DB. MuSK antibody positive myasthenia gravis: clinical and electrodiagnostic patterns. *Clin Neurophysiol.* 2005; 116: 2065–206
- Špalek P. Myasténia gravis – minimonografia. *Cesk Slov Neurol Neurochir.* 2008; 71/104: 7–24.
- Špalek P. Myasténia gravis – autoimunitné spektrum a imunopatogenetická klasifikácia. *Neurológia* 2009; 4: 10–14.
- Spalek P, Fulova M, Martinka I, Spalekova M, Soskova M, Urmínska I. Very late-onset myasthenia gravis in Slovakia: Epidemiology and clinical characteristics. *Neuromusc Dis* 2015; 25 (Suppl 2): 208–209.
- Špalek P. Intravenózný imunoglobulín v liečbe myasténie gravis. *Neurológia* 2018; 13: 53–58.
- Zhang B, Shen Ch, Bealmea B, Ragheb S, Xiong W-Ch, Lewis RA, et al. Autoantibodies to Agrin in Myasthenia Gravis Patients. *PLoS ONE* 2014; 9(3): e91816. [doi:10.1371/journal.pone.0091816](https://doi.org/10.1371/journal.pone.0091816).
- Zisimopoulou P, Evangelakou P, Tzartos J, et al. A Comprehensive Analysis of The Epidemiology and Clinical Characteristics of Anti-LRP4 in Myasthenia Gravis. *J Autoimm.* 2014; 52: 139–145.

Článok je prevzatý z:  
*Neurol. praxi* 2021; 22(2): 121–127

### doc. MUDr. Peter Špalek, PhD.

Národné expertízne centrum pre zriedkavé neuromuskulárne ochorenia, Neurologická klinika SZU a UNB, Nemocnica Ružinov Ružinovská 6, 826 06 Bratislava peter.spalek@seznam.cz

